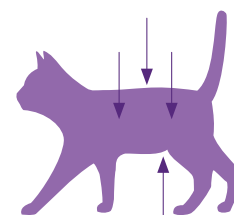


# Beoordeling van de voedingstoestand van een kat

Een bewezen en eenvoudige methode om de voedingstoestand van een kat te beoordelen, is de **Body Condition Score (BCS)**. Voor de bepaling hiervan wordt rekening gehouden met de zichtbaarheid/voelbaarheid van de ribben, de uitsteeksels van de ruggengraat en de bekkenbeenderen, de vorm van de taille en het buikvet.



## BCS (schaal 1 – 9)

Ondergewicht	1	Ribben duidelijk zichtbaar*; geen vetlaag voelbaar over ribben; Zeer strak afgetekende buiklijn; zeer smalle taille; Ruggengraatuitsteeksels / bekkenbeenderen goed zichtbaar / voelbaar		
	2	Ribben goed zichtbaar*; geen vetlaag voelbaar; Strak afgetekende buiklijn; zeer smalle taille; Ruggengraatuitsteeksels / bekkenbeenderen zichtbaar / voelbaar		
	3	Ribben zichtbaar*; minimale vetlaag voelbaar; Ingetrokken buiklijn; smalle taille; Ruggengraatuitsteeksels / bekkenbeenderen nauwelijks zichtbaar / voelbaar		
Normaal gewicht	4	Ribben niet zichtbaar*; lichte vetlaag voelbaar; Ribben kunnen van elkaar worden onderscheiden bij palpatie; Licht ingetrokken buiklijn; duidelijke taille; Minimale hoeveelheid buikvet		
	5	Goed geproportioneerde kat; Ribben zie 4; Kleine hoeveelheid buikvet; licht getekende taille		
Overgewicht	6	Ribben moeilijk te palperen en net te onderscheiden van elkaar; Buiklijn nauwelijks ingetrokken; taille nauwelijks waarneembaar		
	7	Ribben moeilijk te voelen; Buiklijn niet ingetrokken; taille nauwelijks herkenbaar; Matige hoeveelheid buikvet; tailleomtrek licht vergroot		
	8	Ribben niet voelbaar onder de vetlaag; Buiklijn niet ingetrokken; taille niet herkenbaar; Aanzienlijke hoeveelheid buikvet; tailleomtrek aanzienlijk vergroot		
	9	Ribben niet voelbaar onder een overmatige vetlaag; Overmatige hoeveelheid buikvet; sterk vergrote tailleomtrek; Vetophopingen in de lendenstreek en op de ledematen		

\* Beoordeling van de ribben bij kortharige katten

Gewijzigd volgens WSAVA of de Journal of the American Animal Hospital Association

Dechra Veterinary Products NV

Achterstenhoek 48, B-2275 Lille, Tel +32 (0) 14 44 36 70

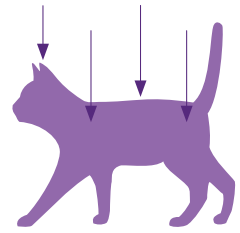
info.be@dechra.com – www.dechra.be

**Dechra**  
Veterinary Products

# Beoordeling van de bespiering van een kat

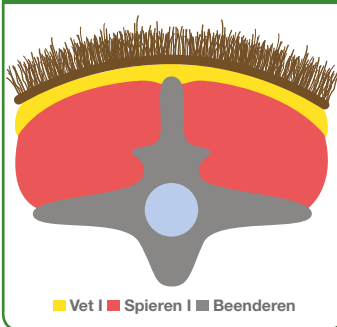Om de bespiering van een kat te beoordelen, wordt de **Muscle Condition Score (MCS)** gebruikt. De beoordeling is gebaseerd op een inspectie en palpatie van de wervelkolom, de schouderbladen, de schedel en de bekkenbeenderen.

Verlies van spiermassa wordt meestal het eerst opgemerkt ter hoogte van de wervelkolom. Bij normale bespiering moeten de uitsteeksels van de wervellichamen nog net voelbaar zijn.



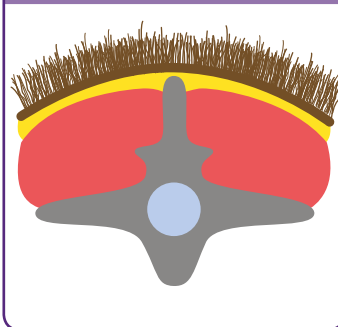
## Muscle Condition Score (MCS)

### 1. Normale bespiering

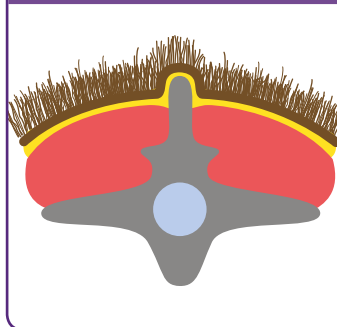


■ Vet | ■ Spieren | ■ Beenderen

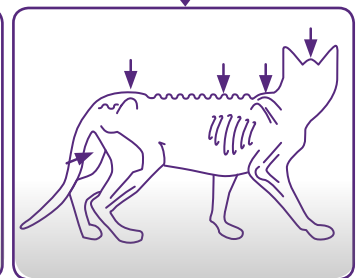
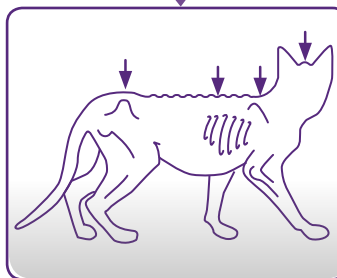
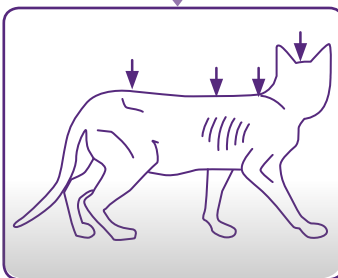
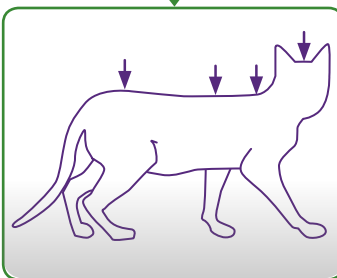
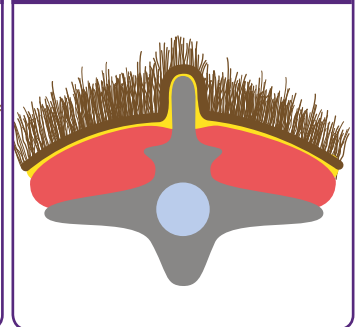
### 2. Licht afgenomen bespiering



### 3. Mild spierverlies



### 4. Uitgesproken spierverlies

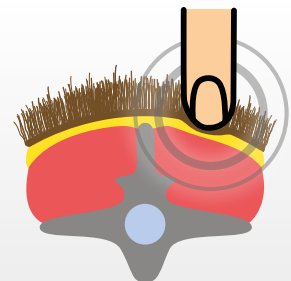


### Opmerking:

- ➔ Zelfs katten met overgewicht (BCS >5/9) kunnen aanzienlijk spierverlies vertonen.
- ➔ Omgekeerd kunnen katten met een lage Body Condition Score (4/9) een minimaal spierverlies vertonen.
- ➔ Body Condition Score en de Muscle Condition Score zouden bij elk bezoek aan de praktijk moeten beoordeeld worden.

### Dit is hoe de spieren worden gecontroleerd

Voel de rugspier in het gebied van de lumbale wervelkolom lateraal van de uitsteeksels van de ruggengraat.



Gewijzigd volgens WSAVA of de Journal of the American Animal Hospital Association  
Auteurs: PD Dr. Petra Kölle en Dr. med. dierenarts. Anna-Lena Ziese